UNC
HEALTH SCIENCES LIBRARY

The Sheldon Peck Collection on the History of Orthodontics and Dental Medicine

Gift of

Sheldon Peck, DDS 1966
and
Leena Peck, DMD



Praktische Anweisung

für die

Regulirung der Zähne

von

Dr. G. von Langsdorff,

Zahnarzt in Mannheim.

Würzburg.

Druck und Verlag von J. M. Richter.

1863.

Dr. Bernhard W. Weinberger

119 West 57th St., New York

Praktische Anweisung

für die

Regulirung der Zähne

von

Dr. G. von Langsdorff,

Zahnarzt in Mannheim.

Würzburg.

Druck und Verlag von J. M. Richter.

1863.

Wallace L.
Collection
WLU
402
L285p
1863

Vorwort.

Mit diesem Schriftchen beabsichtige ich das Interesse meiner Herrn Collegen für das Capitel der Regulirung der Zähne rege zu machen, ein Capitel unserer zahnwissenschaftlichen Kunst, dem bisher nicht die gehörige Aufmerksamkeit geschenkt worden, und worüber nur da und dort sich Bruchstücke vorfinden, und in den Lehrbüchern sparsame ja sogar oft fehlerhafte Regeln angegeben sind. Da ich mich für dieses Feld seit meiner fünfjährigen zahnärztlichen Praxis immer besonders interessirt habe, so sammelte ich alle mir habhaft gewordene Fälle, um vorerst dadurch anwendbare Winke für meine eigene Praxis zu erhalten. Das Resultat dieser Beobachtungen übergebe ich nun hiemit der Oeffentlichkeit, und hoffe damit manchem meiner Herrn Collegen als Wegweiser dienen zu können, desshalb ich auch die einzelnen Beispiele mit stets

veranschaulichenden Zeichnungen versehen habe. Dabei suchte ich die Brauchbarkeit der Arbeit dadurch zu erhöhen, dass ich die Ideen und Beispiele verschiedener meist sehr hervorragender amerikanischer Praktiker wiedergab, denen ich zum Theil für manche mündliche Mittheilungen zu Dank verpflichtet bin. Aus diesem Grunde kann ich aber auch mit diesem Schriftchen nur auf das kleine Verdienst einer systematischen Eintheilung Anspruch machen, und soll es mich stets freuen durch gefällige zahlreiche Mittheilungen meiner werthen Herren Collegen meine Erfahrungen in diesem Capitel erweitern zu können.

Mannheim im Juni 1862.

Der Autor.

A. Physiologischer Theil.

Wir wissen aus der Physiologie, dass der Durchbruch der Zahnkronen durch Verlängerung der Zahnwurzeln (appositio) geschieht, und der Vorgang also auf einem Vorwärtsschieben der Krone beruht. Stösst aber der Zahn während dieser Entwicklungsperiode auf eine noch so geringe Schwierigkeit, dann wird er dadurch von seiner natürlichen Bahn abgeleitet, und seine Stellung stets eine abnorme werden. Diese Abnormität kann entstehen durch Drehung des Zahns in seiner longitudinalen, diagonalen, oder horizontalen Axe.

Wir wissen ferner aus der Physiologie, dass der Kieferknochen nach Vollendung der ersten Dentition (20 Milchzähne), hauptsächlich durch Verlängerung der hintern Portion wächst, was auch schon daraus hervorgeht, dass der jugendliche Kiefer zur Entwickelung und spätern Zutageförderung der permanenten Kauzähne sich Raum verschaffen muss. Ebenso ist uns durch die Erfahrung die Thatsache bekannt, dass wenn wir einen vordern Zahn extrahiren, der Kiefer sich von vornen zusammenzieht und der eliptische Bogen der Zahnreihe verkürzt wird.

Diese drei physiologischen Gesetze in's Auge fassend, wird es nicht schwer sein, die Unregelmässigkeiten der Zähne zu erklären, und die Mittel und Wege zu verstehen, wodurch die Ursachen der oft so regelwidrigen Zahnstellungen entfernt werden können.

Noch sei erwähnt, dass der jugendliche Kiefer in seinem Umfange zunimmt, und die Ansicht Hunter's, dass der Kiefer stets von den Condylen aus nach Vornen wächst, ist schon desswegen falsch, weil die permanenten Eckzähne, die 1 bis 2 Jahre nach dem Durchbruch der ersten kleinen Backenzähne erscheinen, in diesem Falle ihren Platz im eliptischen Bogen stets besetzt finden würden. Man betrachte einmal einen 4 oder 5jährigen präparirten Kieferknochen, und man wird den Keim (germae) des seitlichen Schneidezahnes und ersten kleinen Backenzahnes enge beisammen stehen sehen, getrennt bloss durch eine dünne Knochenwand. Diese drei noch eingebetteten Zähne: seitlicher Schneidezahn, Eckzahn und erster kleiner Backenzahn bilden ein vollständiges Dreieck, und dennoch findet der Eckzahn im 12. oder 13. Jahre den ihm von Mutter Natur angewiesenen Platz in der regelmässigen Bogenreihe. Dieses geschieht doch ohne Zweifel durch Anschwellung dieses Theiles des Kieferknochens, wodurch die seitlichen Schneidezähne und ersten kleinen Backenzähne von einander entfernt werden.

Durch genaues Bewachen und Beobachten der Entwickelung des jugendlichen Kiefers kann man mehr lernen, als durch hundertfältige Aufzählungen von Regulirungs-Beispielen.

Eine andere physiologisch noch nicht erklärte Anomalie bilden die angeborenen Unregelmässigkeiten der Zahnstellungen, die sich von Familie auf Familie vererben. Die Verhütung solcher Unregelmässigkeiten liegt leider nicht in unserer Macht, ausgenommen wir würden als Heirathskandidaten bei der Wahl unserer zweiten Hälfte unsere Aufmerksamkeit mehr darauf richten unsere Familien-Raçe zu veredeln. Dass wir mit einer solchen Absicht in der Ausführung zu den glücklichsten Resultaten gelangen würden, sehen wir an den Experimenten, die der Mensch in der Thier- und Pflanzenzucht versucht, und dadurch Staunen erregende Resultate erzielt hat. Wer würde z. B. im Holzapfel, oder in der Holzbirne die Eltern unseres herrlichen Tafelobstes wieder erkennen; oder wer würde im flüchtigen Eber den Stammvater eines Davonshire-Schweines finden, das bei seinen kurzen Beinen und langem Körper eher einer wandelnden Wurst ähnlich sieht?

In solchen Thatsachen spricht sich das Naturgesetz aus, dass jede Spezies nicht nur dieselbe Art hervorbringt, sondern dass jede Spezies die Abkömmlinge noch überdiess mit individuellen Eigenthümlichkeiten versieht. Solche Unregelmässigkeiten müssen desshalb mehr als eine natürliche Spezialität der jeweiligen Familien angesehen werden.

Hierin liegt auch ohne Zweifel der Grund, warum angeborene Unregelmässigkeiten gewöhnlich viel schwieriger zu beseitigen sind, als die Erworbenen.

Uebrig bleibt nun noch jener physiologische Prozess, den man den Ossifikations-Prozess nennt.

Der Zahn gibt nach Anwendung eines Regulirungs-Apparates an jener Seite der Alveolar-Wandung nach, wo die Kraft des Apparates von Wirkung ist, während auf der andern Seite die Alveolar-Wand gedrückt wird. Durch diesen Druck verlieren die Knochenzellen, die das nährende Element für Bildung des Knochengewebes enthalten, ihren Inhalt, d. h. sie obliteriren, und der Zahn gewinnt dadurch so lange neues Territorium, als der Druck fortgesetzt wird. Auf der entgegengesetzten Seite aber, wo sich der Zahn von der Alveolar-Wand entfernt, werden so lange neue Knochenzellen gebildet, bis das periosteum internum der Alveole sich dem periosteum des Zahnes (Wurzelhaut) wieder fest angeschmiegt hat. Dieser Prozess der Re- und Absorption geht, wie bekannt ist, im Knochengewebe, wo die Vitalitätskraft bedeutend geringer ist, als in den Weichtheilen unserer Organisation, sehr langsam vor sich, und desshalb ist es durchaus nöthig, den Regulirungs-Apparat, nachdem die Zähne ihre natürliche Position bereits erreicht haben, so lange forttragen zu lassen, bis das Knochengewebe vollständig fest geworden, was beiläufig gesagt in der Regel zwischen dem 12. bis 18. Monate erreicht wird.

B. Von den verschiedenen Artungen der Unregelmässigkeiten.

Wir nennen die Stellung eines Zahnes unregelmässig oder abnorm, wenn sein Verhalten in Beziehung zur Stellung der übrigen Zähne, oder zum

natürlichen eliptischen Bogen der Zahnreihe verändert ist. Temporäre (Milch-) Zähne sind selten unregelmässig, und wenn diess der Fall, so ist es verursacht durch einen Stoss, Schlag, Fall, oder durch die üble Gewohnheit mancher Kinder am Daumen zu saugen (s. g. Daumenlutscher), durch welche Gewohnheit die obern Schneidezähne oft in einem sehr hohen Grade vorwärts gedrückt werden.

Die normale Stellung unserer Zähne ist eine nach Vornen schwach vertikale, kann aber verändert sein durch Drehung in der centralen, perpendikulären und selbst horizontalen Axe.

Die Unregelmässigkeiten können ferner bestehen:

1) In falscher Artikulation. Wenn z. B. einer oder mehrere, oder selbst alle obern Schneidezähne beim Schliessen des Mundes hinter die untern Zähne artikuliren; oder wenn überhaupt irgend ein Zahn nicht in der regelrechten Elipse der Zahnreihe steht.

2) Ueberzählige Zähne. Nicht selten kommt es vor, dass temporäre Zähne stehen bleiben, selbst nachdem die permanenten Zähne vollständig entwickelt sind, so dass also im Kiefer mehr als die gewöhnliche Anzahl von Zähnen vorhanden sind. So z. B. erwähnt Arnold einen Fall, wo zu gleicher Zeit in jedem Kiefer 8 Schneide-, 4 Eck- und 24 Backen-Zähne, im Ganzen also 72 Zähne vorhanden waren. (Arnold, observ. physic. medic., p. 69.)

3) Unregelmässigkeiten in der relativen Stellung zu den andern Zähnen. Wir finden zuweilen Mahlzähne an der Stelle der kleinen Backenzähne oder Schneidezähne zwischen den Mahlzähnen und dergleichen. Um solche Anomalien zu beseitigen, würde

es grosse Geduld, Zeit und Ausdauer sowohl von Seiten des Patienten, als des Operateurs bedürfen.

4) Eine interessante Unregelmässigkeit bilden Verwachsungen zweier oder mehrerer Zähne, die ihre Vitalität von ein und demselben Nerven- und Blutgefässe enthalten. Interessant ist diese Anomalie desshalb, weil wir sie bei einigen Thieren aus der Ordnung der Pachydermae und Ruminantiae als Norm antreffen.

5) Eine weitere Klasse unregelmässiger Zahnstellung bilden jene Zähne, die sich in ihrer longitudinalen Axe gedreht haben, was namentlich sehr häufig an Schneidezähnen vorkommt.

6) Ueberdiess kommen noch Anomalien vermischter Art vor, wie: gänzlicher Mangel der Zähne, die oft so merkwürdige Stellung der Weisheitszähne, Zähne einer dritten Dentition, Zähne ohne Wurzeln, konisch geformte Schneidezähne, falsche Artikulation verursacht durch Unregelmässigkeit des Kiefers u. s. f.

C. Die Ursachen obiger Anomalien

liegen entweder in ererbten oder erworbenen Anlagen und werden desshalb auch nach dem Grunde ihrer Entstehung, jene constitutionelle, diese mechanische genannt.

Die mechanischen oder erworbenen Ursachen sind in den meisten Fällen entstanden durch zu frühe Extraktion der Milchzähne, oder durch Verletzung derselben durch Fall, Stoss, Schlag etc.

Die constitutionellen oder angeborenen Unregelmässigkeiten erscheinen meist in den Schneidezähnen, während die erworbenen sich mehr an den

Eck- und kleinen Backzähnen zeigen. Man hüte sich desshalb vor zu früher Extrahirung der Milchzähne wegen caries, unwichtiger Schmerzen, angeborenen Unregelmässigkeiten, oder dafür gehaltene Ursachen von Gaumen- oder Zahnfleisch-Krankheiten u. drgl. Es gibt nicht nur Eltern, die nicht zeitig genug die Milchzähne ihrer Kinder satt bekommen können, sondern leider auch noch „Zahnärzte“, die gleich bereit sind temporäre Zähne oft wegen der geringfügigsten Ursachen zu entfernen; ja und diess geschieht sogar zuweilen von wirklichen Zahnärzten, die sich nicht gerne mit Füllen kindlicher Zähne abgeben, weil sie dabei oft viele Zeit mit guten Worten, Versprechungen und jeder Art von Ueberredungskunst verschwenden müssen, was freilich in manchen Fällen eine nicht geringe Geduldsprobe ist. Man lasse sich niemals durch die Eltern bestimmen, die auf den Rath den kranken Milchzahn ihres Kindes füllen zu lassen, ausrufen: „Milchzähne sind das Füllen nicht werth!“ Ich habe Kinder gesehen, die auf diese Art alle Milch-Backzähne, und damit ihren ersten Kauapparat verloren haben. Zuweilen kommt hiebei noch vor, dass durch allzufrühe Extraktion temporärer Zähne das gubernaculum der darunter liegenden permanenten Zähne verletzt wird. Desirabode erwähnt sogar einen Fall, wo durch Extraktion eines temporären Schneidezahns zugleich der gleichnamige permanente Zahn sammt dem Keimstock mit herausgerissen wurde. Und dann wundern sich noch die sich sonst so weise dünkenden Eltern, wenn ihre Kinder später so schlecht gestellte Zähne bekommen, während doch Papa und Mama so regelmässige Zähne haben!

Nach allgemeinen Regeln dürfen Milchzähne nur dann entfernt werden, wenn sie schon ganz lose sind, oder wenn sie der regelrechten Entwickelung eines permanenten Zahnes im Wege stehen. Cariöse Kronen der Wechselzähne müssen unter allen Umständen gefüllt werden, wenn die Zähne noch Jahre lang im Kiefer zu stehen haben. Sehr häufig geschieht es auch, dass der permanente erste Backzahn (der bekanntlich im 6. Jahre erscheint) bald nach seinem Durchbruch cariös wird. Unwissende „Zahnausreisser" entfernen solche Zähne in der Meinung, es sei ein Milchzahn. Die Folge eines solchen Fehlers ist immer Verkürzung des Kieferbogens mit den Folgen fehlerhafter Artikulation und regelwidriger Stellung der Zähne (wie sogleich näher auseinander gesetzt werden soll); desshalb muss für Erhaltung dieses ersten grossen Backzahns Alles gethan werden, was die Kunst zu thun im Stande ist, d. h. ein solcher Zahn muss sorgfältig mit einer permanenten Füllung (Gold oder Staniol) versehen werden; ja selbst wenn von der Krone nur wenig oder gar nichts vorhanden ist, so müssen wenigstens die Wurzeln durch Füllung so lange erhalten werden, bis die kleinen Backzähne (bicuspidati) durchgebrochen, oder am Durchbrechen sind d. i. etwa im zwölften Jahre.

Wird einer der temporären Backenzähne (kindlicher Molarzahn) zu frühe entfernt, dann schliessen sich die Alveolar-Fortsätze an dieser Stelle und überdecken dadurch den darunter liegenden permanenten bicuspidatus, der in dieser Periode noch im Kiefer eingebettet liegt, und dessen späteren Entwicklung auf diese Art nicht nur ein grosses Hinder-

niss in den Weg gelegt, sondern durch früheres Nachgeben der innern oder äussern Alveolar-Wandung, oder vielmehr durch schnellere Absorption der einen oder andern Seite, der Zahn stets veranlasst wird, eine unregelmässige Stellung anzunehmen.

Diese Vorgänge sind zu wichtig, als dass ich es unterlassen darf dieselben durch einige Beispiele noch näher zu erläutern.

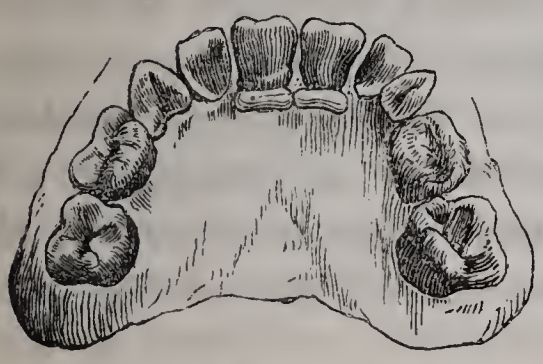

Fig. 1.

Figur 1 ist z. B. ein Fall, wo die centralen permanenten Schneidezähne hinter den temporären erscheinen. In solchen Fällen müssen die temporären Zähne (die dabei in der Regel sehr loose sind) extrahirt werden, worauf die permanenten Zähne durch eine Vorkehrung mittelst der inklinirten Fläche (s. Unten) in wenig Tagen vorwärts gebracht werden können. Es gibt Zahnärzte, deren Praxis in derartigen Fällen darin besteht, alle vier Milchzähne zu entfernen, um dadurch den permanenten innern Schneidezähnen den nöthigen Raum zu verschaffen. Die Folge davon ist, dass der gemachte Raum allerdings sehr bald von den innern Schneidezähnen ausgefüllt wird, aber wo bleibt dann noch Platz für den bald nachrückenden seitlichen Schneidezahn? Diese erscheinen dann meistens hinter den centralen Schneidezähnen und den Eckzähnen; denn der Kieferbogen ist verkürzt und veranlasst, beiläufig gesagt, beim künstlichen Erweitern desselben zuweilen ganz besondere Schwierigkeiten. Demnach muss es zur

Regel dienen in solchen Fällen die temporären seitlichen Schneidezähne ruhig stehen zu lassen, da es immer sehr leicht ist, die centralen Schneidezähne in ihre normale Stellung vorwärts zu schieben. Hält man aber das Maxim fest, dass in solchen Fällen die temporären, seitlichen Schneidezähne entfernt werden müssen, um den permanenten centralen Raum zu verschaffen, so würde man bald nach demselben Plane die temporären Eckzähne extrahiren müssen, um Platz für den permanenten lateralen Schneidezahn zu erhalten; und später vielleicht an die Entfernung des ersten kleinen Backenzahnes denken, um den Eckzahn in seine Reihe zu bringen u. s. f. Ein verkürzter Kiefer mit mehr oder weniger schlechter Stellung der Zähne ist immer im Gefolge einer solchen Behandlung.

Aus dem Gesagten wird nun deutlich hervorgehen, dass Zähne zum Zwecke des Regulirens nie ausgezogen werden dürfen, ausgenommen man beabsichtigt die Verkürzung des Bogens eines hervorragenden Kiefers.

Eine andere Artung erscheint, wenn die temporären Eckzähne zu früh entfernt werden. In solchen Fällen würden die lateralen Schneidezähne und ersten kleinen Backenzähne sich nähern, und der permanente Eckzahn (der wie oben erwähnt etwas später erscheint) keinen Platz mehr in der natürlichen Elipse finden. Solche Fälle zu reguliren, ist unter gewissen Umständen oft sehr schwer, und Fälle von anscheinend ganz derselben Art verlangen oft einen wesentlich ganz verschiedenen Angriff. Die meisten Zahnärzte greifen hier leichtfertig gleich zur Zange, was aber aus folgenden Gründen nicht geschehen darf:

a) Wenn der obere temporäre Eckzahn zu frühe extrahirt wird, dann nimmt der später erscheinende permanente seitliche Schneidezahn eine Stellung vor oder hinter dem Bogen ein; der Bogen wird dadurch enger, und zuweilen greifen die Zähne hinter den Bogen der untern Zähne.

b) Wenn ein kleiner oder grosser Backenzahn ausgezogen wird, um den permanenten Eckzahn dadurch zu veranlassen herunter in seine Linie zu kommen, dann verbleiben die lateralen Schneidezähne in ihrer Stellung, und wenn dann die Eckzähne relativ zu den Schneidezähnen auch in richtiger Linie stehen, so ist doch der Bogen der Zahnreihe dadurch oft so zusammengepresst, d. h. Eckzahn zu Eckzahn so gespannt, dass der Oberkiefer die Gestalt Λ bekömmt. Die richtige Artikulation ist hiebei in sofern verändert, als die Elipse der untern Zahnreihe eine natürliche verbleibt.

c) Wenn der erste permanente Mahlzahn der einen Seite extrahirt wird, bevor der Kiefer vollständig entwickelt ist, dann entsteht eine schief gezogene Elipse, und man ist dann veranlasst zum Zwecke der Regulation auch auf der andern Seite einen Mahlzahn zu entfernen.

Hiebei muss es stets als Regel dienen, dass man nur dann den ersten grossen Mahlzahn, anstatt eines der Bicuspidati ausziehen darf, wenn jene nicht mehr zu erhalten sind, denn da sie die grössten Zähne im Kiefer sind, so ist auch ihre Funktion am thätigsten und ihre Erhaltung muss wo immer möglich im Auge behalten werden.

Als allgemeine Regel für Extraktion kann dienen, dass temporäre Schneidezähne nie vor dem

sechsten, temporäre Mahl- und Eckzähne, sowie die nicht mehr zu restaurirenden ersten grossen Mahlzähne resp. ihre Wurzeln nie vor dem zwölften Jahre extrahirt werden sollten.

NB. Was hier von dem Oberkiefer gesagt wurde, gilt ganz genau ebenso auch von dem Unterkiefer.

D. Die verschiedenen Mittel und Wege beim Reguliren

erfordern von Seite des Operateurs oft eine sehr grosse Ueberlegung, und selbst die zahlreichsten illustriten Beispiele möchten nicht immer hinreichend sein, um die speziellen Modifikationen, und die zu überwindenden Schwierigkeiten aller Fälle zu beleuchten. Doch lassen sich all' die verschiedenen Applikations-Methoden auf folgende vier zurückführen: Zug, Druck, Schieben auf der schiefen Ebene, und Drehen um die longitudinale Axe.

Stets verdient es aber berücksichtigt zu werden, dass Einfachheit des Apparates sich immer am zweckmässigsten erweist, namentlich auch desshalb, weil sich der Patient dadurch schneller an die Mechanik gewöhnt.

Da dieses Kapitel den eigentlich praktischen Theil bildet, so will ich hauptsächlich durch veranschaulichende Beispiele die verschiedenen Applikations-Methoden deutlich zu machen versuchen. In Beziehung auf Zeit, wann die Operation vorzunehmen, ist im Allgemeinen das 12. Lebensjahr die geeignetste Periode; in einzelnen Fällen ist es aber oft besser, zu warten, bis Patient älter und damit auch

verständiger geworden ist, um den Mechanismus verstehen, und dessen Wirkung besser beurtheilen zu können. Uebrigens gibt es auch einfache Fälle, die in sehr grosser Jugend vorgenommen werden können.

I. Die Methode des Zuges

ist die am häufigsten angewendete, und wo sie anwendbar immer von grosser Wirkung. Die Frage ob dabei elastische oder nicht elastische Bänder vorzuziehen sind, hat meiner Meinung nach keinen besondern Werth, da man, wie überhaupt bei jeder der andern Methode sich immer nach dem gegebenen Falle zu richten hat. Während vielleicht die Ligatur mittelst Seidenfäden in zwölf Fällen dem Zwecke vollständig entspricht, so sind auf einmal im dreizehnten Falle elastische Ringe (von einer dünnen Kautschuk-Röhre abgeschnitten) von grösserer Wirkung, und so umgekehrt. Der Grund hievon liegt ohnstreitig in der grössern oder geringern Densität des Knochengewebes; und zwar wirken dann im ersten Falle (bei grösserer Densität) die Seidenfäden kräftiger, während im andern Falle die elastischen Ligaturen bei der leichten Nachgiebigkeit der Zähne durch ihren anhaltenden Zug schneller wirken.

Der gewöhnlichste Mechanismus eines Zugapparates besteht in einem goldenen oder silbernen halbrunden Reifstücke von proportioneller Dicke, nach der Curvatur des Kiefers gebogen und mit Seidenfäden an die Mahlzähne jeder Seite befestigt. Ueber das Reifstück schlüpft man dann so viele elastische Ringe, als Zähne vorwärts zu ziehen sind. In den meisten Fällen wird es nöthig sein an beiden Seiten des Reifes Stücke von gutta percha, oder Holz oder

dergl. anzubringen, um das Schliessen der Kiefer zu verhüten. Durch einen solchen einfachen Apparat können oft sehr grosse Deformitäten der Schneidezähne in wenig Tagen regulirt werden. Sind die Schneidezähne auf diese Art erst einmal vorwärts gebracht, so dass sie die untere Zahnreihe überragen, dann dienen die untern Zähne selbst als entgegenwirkende Wand, und ist nicht mehr zu befürchten, dass sie ihre frühere Position wieder einnehmen werden.

Dr. Mc.Quillen verbessert dieses Reifstück dadurch, dass er die Löcher, zum Durchziehen der Fäden bestimmt, oben mit einer feinen Feile durchsägte, wodurch dann folgender Apparat erhalten wird.



Fig. 2.

Fig. 3.

Anstatt der früher von ihm angewendeten Seidenfäden gebraucht Mc.Quillen (wie er behanptet), jetzt nur noch Kautschuk-Ringe, die er zuerst über die fraglichen Zähne, und dann wenn der Apparat befestigt ist, über den T geformten Theil schlüpft.

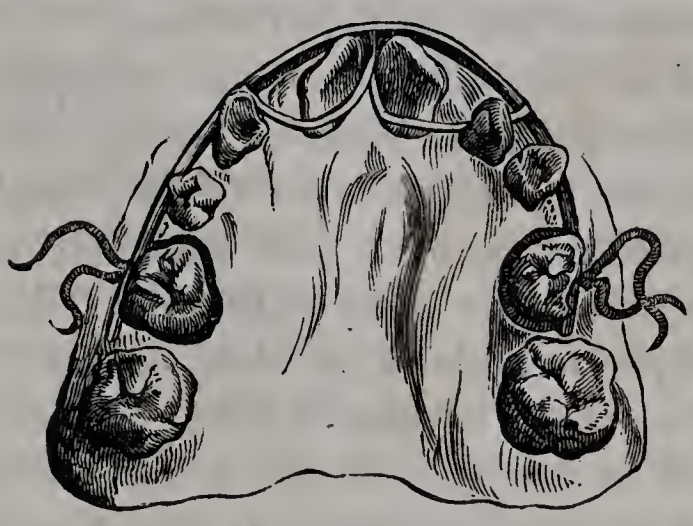

Fig. 4. (Dr. W. Kirgsly.)

Dieses Beispiel repräsentirt den Oberkiefer eines 13Jahre alten Mädchens. Durch folgenden Zugapparat wurde ein glücklicher Erfolg erzielt. Ein Gold-Reif nach der La-

bial-Curvatur gebogen, wurde in der Mitte der beiden centralen und auf beiden Seiten der lateralen Schneidezähne eingefeilt, und nachdem zwei elastische Ringe an den eingefeilten Stellen festgebunden waren, wurden die beiden Enden des Reifes an den beiderseitigen kleinen Mahlzähnen befestiget, und hierauf die elastischen Ringe über die unregelmässig gestellten Incisoren geschlüpft. In vier Wochen war ein glückliches Resultat erzielt.

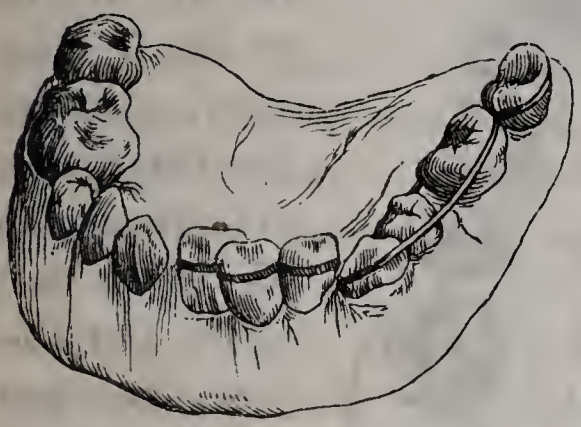

Fig. 5. (Dr. J. F. Flagg.)

Eine Variation dieser Methode ist in folgendem Beispiele am Unterkiefer einer jungen Dame von 14 Jahren verdeutlicht. Nachdem auf beiden Seiten der zweite, kleine Mahlzahn extrahirt waren, wurde der Eck- und kleine Mahlzahn mittelst eines Kautschuk-Ringes, der über den ersten grossen Mahlzahn geschlüpft wurde, zurückgezogen; gleichzeitig wurden die beiden dachförmig sich deckenden Incisoren mittelst Seidenfäden in der Weise umwickelt, dass sie dadurch (siehe Fig. 5) in ihre regelrechte Stellung gedrängt wurden.

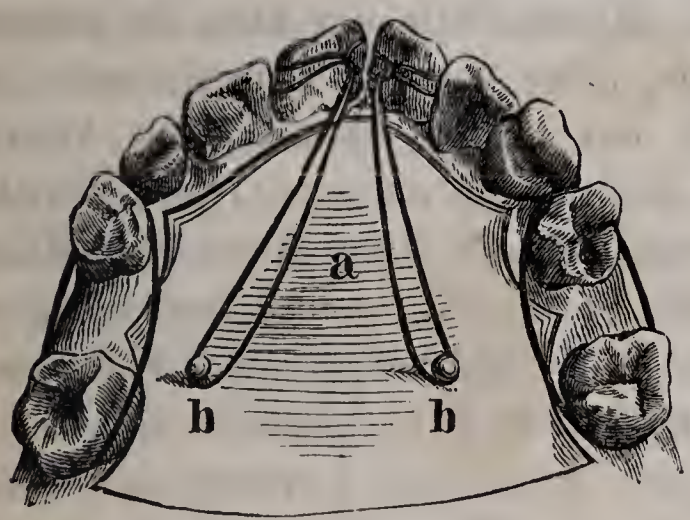

Fig. 6. (Dr. J. F. Flagg.)

Fig. 6 repräsentirt die obere unregelmässige Zahnreihe derselben jungen Dame. Die

Regulation wurde folgender Massen unternommen. Es wurde eine mit dem Gaumen übereinstimmende Platte (a) gestampft, und an beiden Seiten der Mahlzähne mit Seidenfäden befestigt. Stifte (b, b) an die Platte angelöthet, diente als Haltungspunkte für elastische Ligaturen, die vorher, wie die Abbildung versinnlicht, um die Schneidezähne geschlungen waren.

Fig. 7. (Dr. Mc.Quillen.)

Ein Zugapparat sehr einfacher Art ist in Fig. 7 illustrirt, welche den Oberkiefer einer Dame von 35 Jahren darstellt. Der Unterkiefer war von Kindheit an herunterhängend, und etwas vorstehend. Der obere, rechte innere Schneidezahn ragte (als Patient sich präsentirte) weit vorwärts und war sehr loose. Dr. Mc. Quillen war der Ansicht, dass in diesem Falle der über die untere Reihe hervorragende, loose centrale Schneidezahn in die natürliche Linie der andern Zähne, also hinter die untern Zähne artikuliren müsse. Diess wurde auch (siehe Abbildung) durch einen Kautschuk-Ring ausgeführt. Um die Berührung der Schneidezähne zu verhüten, wurden die Backenzähne des Unterkiefers beiderseits mit einer Silberkappe versehen.

In Fig. 8 ist eine sinnreiche Anwendung eines Zugapparates repräsentirt. Es stellt den Oberkiefer

Fig. 8. (G. Lupton.)

eines $10^1/_2$ jährigen Knaben vor. Die Mahlzähne waren noch nicht vollständig entwickelt, desshalb wurde eine Platte gestampft, um einen Anhaltspunkt für die Anwendung von Ligaturen zu erhalten. Auf diese Platte wurden zwei engschliessende (steiffedernde) Klammern (a, a) festgelöthet, um die Enden der Ligatur einzwängen zu können, wodurch die oft Zeit raubende Bildung von Knoten unnöthig wurde. Um den Zug der Ligaturen dauernd zu erhalten, wurden 3 Troge (b, b, b) mit einer hintern, offenen Oeffnung an die Platte gelöthet, und in die Troge Kautschuk-Stückchen gelegt. Die Ligatur wurde nun auf der einen Seite eingeklemmt, über den einen Trog, der labialen Fläche entlang zwischen den äussern und innern Schneidezahn, auf die labiale Fläche der andern Seite, zuletzt über das dritte Kautschuck-Stückchen geführt, und endlich mit dem hinreichenden Zuge in die zweite steiffedernde Klammer eingeklemmt.

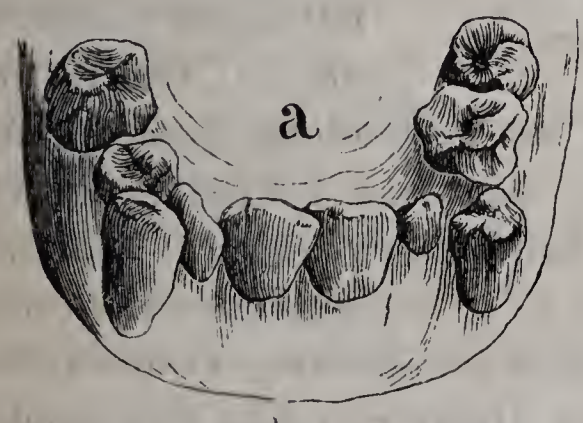

Fig. 9, a. (Dr. J. D. White.)

Unter die elastischen Zugapparate gehören auch die Spiralfedern. Fig. 9 a ist ein Fall, wo der untere rechte erste, und der zweite linke kleine Backzahn vor längerer

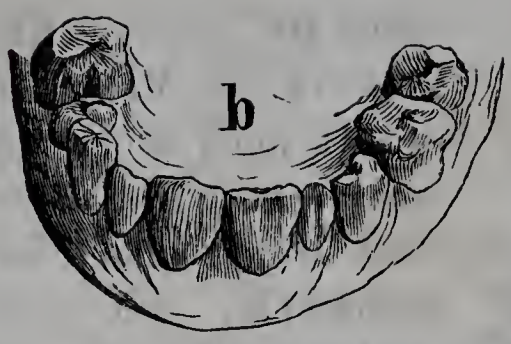

Fig. 9, b.

Zeit entfernt worden, in Folge dessen die untere Elipse bedeutend verkürzt wurde. Patient war eine Dame von 17 Jahren. Dr. White stampfte eine Platte für den Gaumen, und zog vom ersten grossen Mahlzahn jeder Seite, kreuzweise Spiralfedern zu jedem Eckzahne, und zwar war der Zug der Federn so stark, als Patientin aushalten konnte. Nach 3 Wochen war das Resultat (b) erzielt.

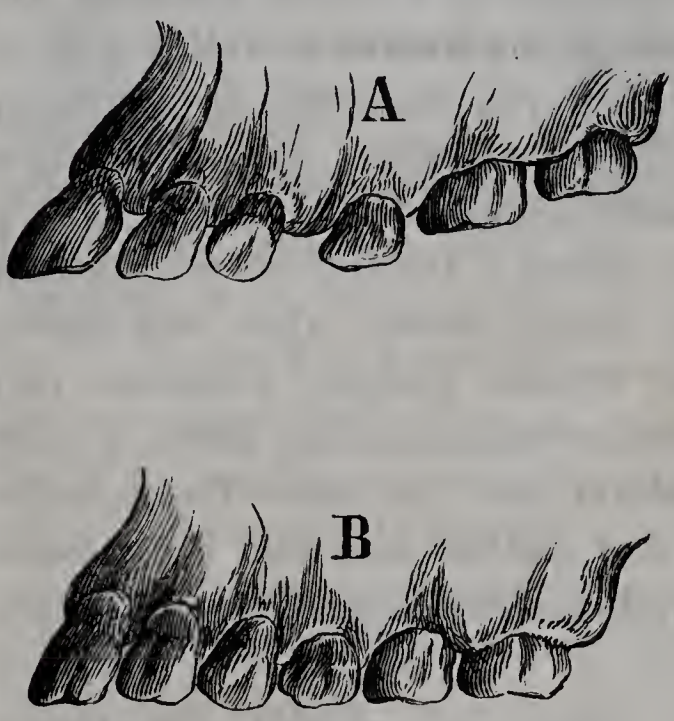

Fig. 10, A B. (Dr. W. Allport.)

Eine geniale Anwendung eines Zugapparates soll diess Kapitel beschliessen. Fig. 10, A repräsentirt das obere Gebiss einer 22 J. alten Dame. Eine Metall-Platte (Fig. 10, C), jederseits an zwei Mahlzähne geklammert, wurde folgender Massen mit einem Goldbande (e), das an der äussern Seite herumlief, in Verbindung gesetzt. An jedem Ende des Bandes war eine Schraube (b) angebracht, durch eine Schraubenmutter (c) laufend, welche an den Klammern (g, g) angelöthet war. Ferner wurden in der Gegend der Schneidezähne zwei Hacken (a, a) angelöthet, um das Hinaufrutschen des Bandes

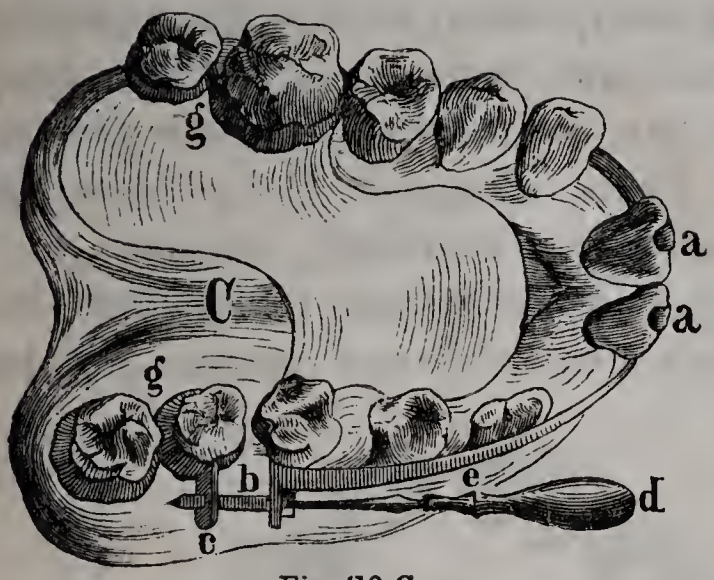

Fig. 10 C.

gegen das Zahnfleisch zu verhüten. Alle 2 bis 3 Tage wurden die Schrauben beiderseits durch einen Schraubenzieher (d) angetrieben, und nach 5 Wochen das Resultat (B) erzielt.

II. Der Druck-Apparat

kann natürlich nur dort angewendet werden, wo es sich darum handelt, einwärts gestellte Zähne, oder enge Kiefer auswärts zu drücken. Die Anwendung dieser Methode wird meiner Meinung nach noch viel zu wenig benutzt; und doch ist der Vortheil gegenüber den Zugapparaten in vieler Beziehung grösser; denn erstens wird Patient dadurch weniger belästigt, weil in der Regel eine künstliche Gaumenplatte als Basis dient, und man sich ja an solche Platten bekanntlich so schnelle gewöhnt, und zweitens weil Druck-Apparate, da sie von Innen angebracht, weniger sichtbar sind. Und stehen wir nicht Alle, namentlich das weibliche Geschlecht unter dem Einflusse der Eitelkeit? Bei verengertem Kiefer z. B. übertrifft der Druck-Apparat alle andern Methoden an schnelle Wirksamkeit. In dieses Kapitel gehören vermöge ihrer Wirkung auch die Keilen, und ich nehme hier Veranlassung zu erwähnen, dass bei zu

enge stehenden Vorderzähnen, Holzkeilchen zwischen die Zähne gepresst eine weitaus rationellere Praxis ist, als die von manchen Zahnärzten oft so leichtfertig gebrauchte Feile. Folgende Beispiele werden alles übrige Theoretisiren überflüssig machen.

Fig. 11 zeigt uns einen sehr instruktiven Fall, woran wir zugleich die Erfahrung machen, welche

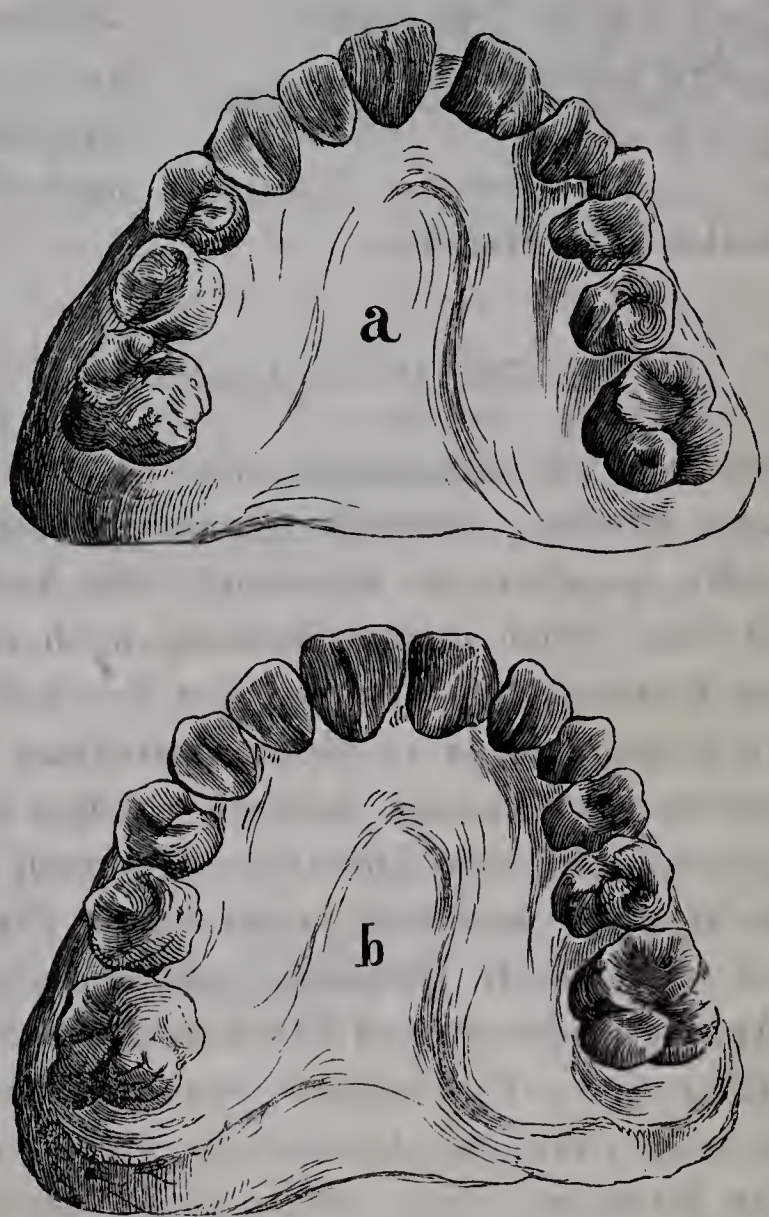

Fig. 11, a b. (Dr. W. H. Atkinson.)

einfachen Mittel oft hinreichend sind, die grössten Schwierigkeiten zu beseitigen. a repräsentirt den Oberkiefer eines 13 Jahre alten robusten Mädchens

mit torpider Constitution. Die Unregelmässigkeit war eine erworbene, veranlasst durch einen unwissenschaftlichen Dentisten, der zu voreilig den linken obern temporären Mahlzahn wegen caries entfernt hatte. Der erste Schritt, den Dr. W. H. Atkinson, mein sehr geschätzter Lehrer in der Zahnheilkunde vornahm, war die von einander stehenden Schneidezähne durch Holzkeilchen einander wieder nahe zu bringen, und auf gleiche Weise durch ein zweites Keilchen den Raum zwischen dem seitlichen Schneidezahn und ersten kleinen Mahlzahn zu erweitern. Diese Keilchen wurden jeden andern Tag mit Dickern vertauscht, und schon nach 14 Tagen war ein bedeutender Erfolg erzielt, indem der Eckzahn ganz von selbst in den erweiterten Raum d. h. in seine normale Stellung herunterrückte. Hierauf wurde eine beiderseits mit den nöthigen Klammern versehene Gaumenplatte geschlagen, die so geformt war, dass sie gegen den seitlichen Schneidezahn und ersten und zweiten kleinen Mahlzahn drückte. Alle 4—6 Tage wurde die Platte an den eben genannten Stellen durch Hämmern verlängert, und nach 3 Wochen eine neue Platte zu demselben Zwecke gestampft. Nach 3 weitern Wochen war der Eckzahn ganz von selbst ohne im Geringsten in Operation genommen worden zu sein, in seine normale Stellung heruntergekommen, worauf Patientin eine abermals neue Platte erhielt, die sie über ein und ein halb Jahr trug, und wonach die Kur zu ihrer und unserer grössten Zufriedenheit vollendet war.

Fig. 12 illustrirt den Fall meines damals 8 Jahre alten Sohnes, dessen obere centrale Schneidezähne hinter den Bogen der untern Zähne artikulirten.

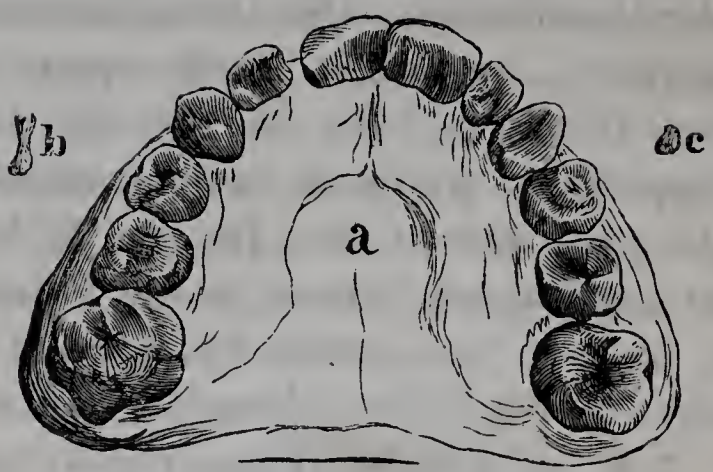

Fig. 12, a b c. (Autor.)

Nachdem jene mittelst der schiefen Ebene (siehe nächstes Kapitel) vorwärts gebracht waren, standen sie (die centralen Schneidezähne) noch sehr nahe bei einander, und zwar der rechte den linken etwas deckend. Durch dazwischen geklemmte Holzkeilchen wurde sehr bald diese Unregelmässigkeit beseitigt, doch da der Knabe dieselben sehr oft verlor, ohne es mir gleich zu sagen, so formte ich ein Keilchen aus einem vulkanisirten Kautschukstücke mit einer obern und untern Verdickung, um das Herausfallen zu verhüten. a stellt die vordere, d die untere oder obere Fläche dar. Dieses Kautschuckstückchen wurde 4 Monate lang zwischen den Schneidezähnen getragen, nach welcher Zeit es verloren ging und durch ein zweites ersetzt wurde. Der Kleine war durch diese kleine Vorrichtung nicht im mindesten inkomodirt, und ich liess dieselbe $1^1/_2$ Jahr fortwirken, nach welcher Zeit

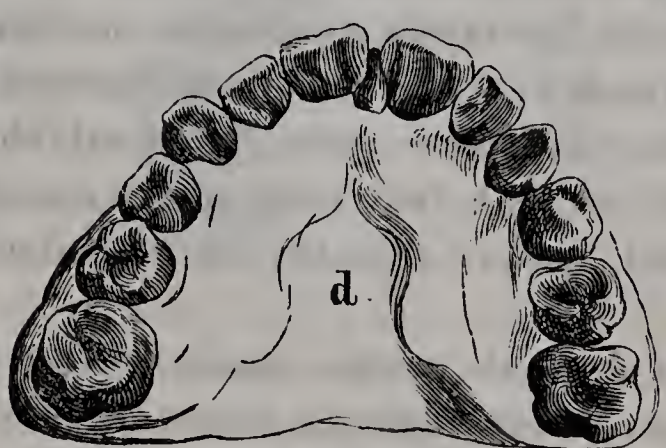

Fig. 12, d.

die innern Knochenwände die erforderliche Densität erhalten hatten, und das Keilchen nun entfernt wurde.

Auf eine gute Idee in Anwendung eines Druck-Apparates kam Dr. A. Westcott. Die Mechanik aus Silber oder Gold, besteht in Doppelklammern, die durch bewegliche Gelenke (a, a) an einen nach der Curvatur des Gaumens gebogenen Sperrriegel (b) befestigt. Diese Vorrichtung empfiehlt sich von selbst wegen ihrer Einfachheit, wodurch intelligente Patienten es bald von selbst lernen, die Erweiterung des Bogens von Zeit zu Zeit vorzunehmen, um die fraglichen Zähne von einander zu drücken. Dr. W. hat diesen Apparat noch dadurch vervollkommt, dass er die Doppelklammern an eine Querstange, und daran ein ziemlich starkes Stück Silber (c) löthete, woran er bewegliche Kanüllen (d, d, d, d) festnietete. Jede Kanülle ist inwendig mit einer Schraubenmutter versehen, um die Schraubenstifte (e, e, e, e) aufzunehmen. Die Anzahl der Kanüllen muss sich natürlich nach der Anzahl der vorzudrückenden Zähne richten. Dr. Kingsburry (wenn ich nicht irre) ist der sehr zu beherzigenden Ansicht, dass die Kanüllen

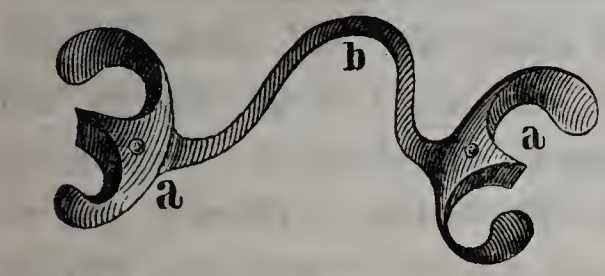

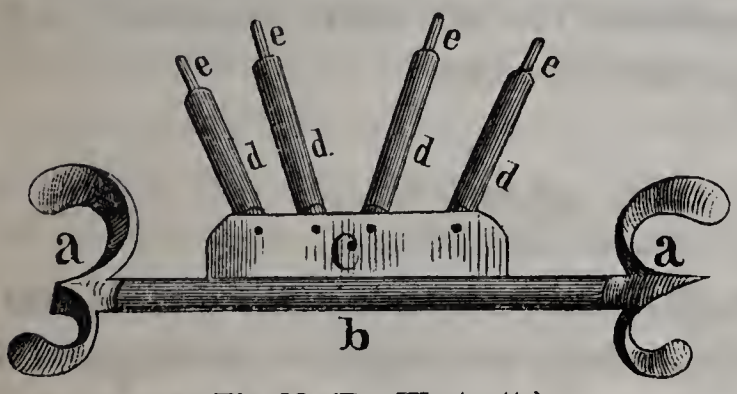

Fig. 13. (Dr. Westcott.)

zum Zwecke einer mehr continuirlichen Kraft, zur Hälfte mit Kautschuk und statt der metallenen hölzerne Stifte angewendet werden sollten.

So einleuchtend und praktisch übrigens dieser Westcott'sche Apparat erscheint, so ist er doch leider nur dort mit Nutzen anzubringen, wo die Zähne klauenartig nach innen stehen; in allen andern Fällen gleiten die Stifte gar zu leicht ab. W. räth in solchen Fällen, die Zähne auf der Lingual-Fläche zur Aufnahme der Stifte etwas anzubohren. Ich muss aber gestehen, dass mir die Zähne dadurch gar zu sehr lätirt erscheinen, und denke, dass eine zweckmässig nach der labialen Fläche der vorwärts zu schiebenden Zähne geformte Klammer, in der Mitte mit einem Receptaculum für die Stifte versehen, den Zähnen weniger gefährlich wäre.

III. Die schiefe Ebene

oder die inklinirte Fläche war eine der ersten Methoden Zähne zu reguliren und schon vom Engländer Fox und den Franzosen Fauchard und Bourdet angewendet um einwärts stehende Schneidezähne vorwärts zu schieben. Doch waren ihre Vorrichtungen oft sehr complicirter Art, und für den Patienten höchst unbequem. Heutigen Tages besteht der hiezu nöthige Mechanismus in einer Silber- oder Goldplatte nach der Kaufläche der untern Zähne gestampft, nachdem ein genauer Wachs-Abdruck

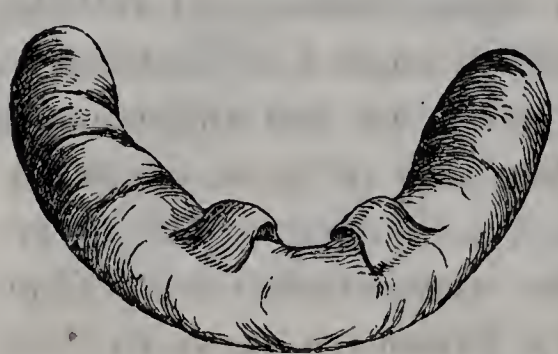

Fig. 14.

derselben genommen worden (s. Fig. 14). Gegenüber dem unregelmässig stehenden Zahne oder Zähnen wird ein Stück Metall so angelöthet, dass der fragliche Zahn beim Schliessen der Kiefer, darüber heruntergleitend, vorwärts geschoben wird. Diese Methode ist, wo sie angebracht werden kann, immer von sehr schnellem Erfolge gekrönt, da wenn die Vorderzähne auf diese Art erst einmal vorwärts geschoben sind (was in 2 – 3 Tagen in der Regel geschehen ist), dieselben ganz sich selbst überlassen werden können, da ja die Zähne des Unterkiefers es nach der Hand verhüten, dass die obern Zähne ihre früher einwärts gerichtete Stellung wieder einnehmen können.

Nur wenige Beispiele werden hinreichend sein, die Idee dieser Methode begreiflich zu machen.

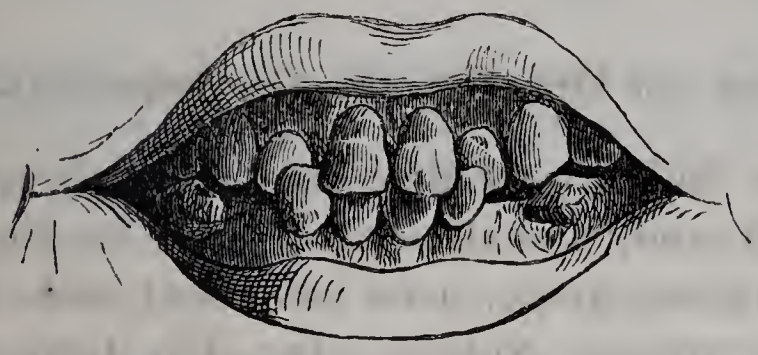

Fig. 15. (Autor.)

Fig. 15 ist die Repräsentation eines Falles, an dem man die beiden seitlichen Schneidezähne des Oberkiefers hinter den untern Zahnbogen schliessen sieht. Eine Vorrichtung wie Fig. 14 war hinreichend diese Unregelmässigkeit schon nach 3 Tagen gehoben zu haben.

Fig. 16 beleuchtet den schon oben erwähnten Fall (Fig. 12) meines damals 8jährigen Sohnes. Die zwei centralen Schneidezähne der Oberkiefers arti-

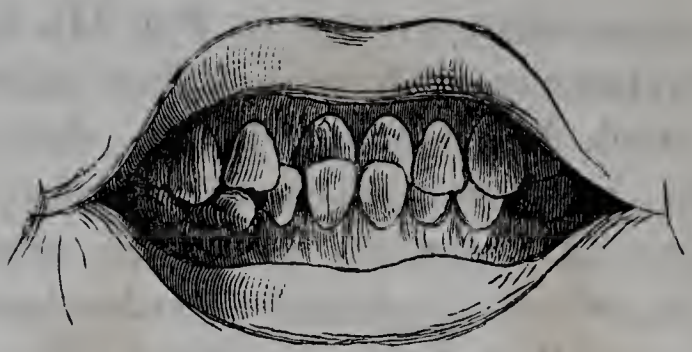

Fig. 16. (Autor.)

kulirten nach Innen, der linke vom rechten dachziegelförmig etwas gedeckt. Die Methode der schiefen Ebene war Alles, wodurch ich die Zähne veranlasste, in 3 Tagen über die Untern zu schliessen. — Die Fälle einwärts gestellter Zähne kommen übrigens mit verschiedenen Complicationen vor, deren gleichzeitige, vor- oder nachherige Beseitigung dem gesunden Urtheile des Operateurs anheimgestellt werden muss.

IV. Von der Drehung um die perpentikuläre Axe.

Die Fälle, wo Zähne in ihrer senkrechten Axe verdreht sind, sind ziemlich häufig. Ist die Verdrehung nur eine geringe, dann können einfache Ligaturen oft von grossem Nutzen sein. Der Grad der Verdrehung ist aber nicht selten so bedeutend, dass die transverselle Stellung zur normalen Linie eine rechtwinkelige ist, und dann müssen folgende oder ähnliche Vorrichtungen angewendet werden.

Fig. 17 ist das Modell des obern Gebisses eines 12jährigen Knaben, woran der linke seitliche Schneidezahn sich so verdreht präsentirt, dass er sich rechtwinkelig zu seiner normalen Stellung verhält. Ich stampfte zum Zwecke der Regulation eine Silber-Platte, die an den Molar-Zähnen angeklammert wurde.

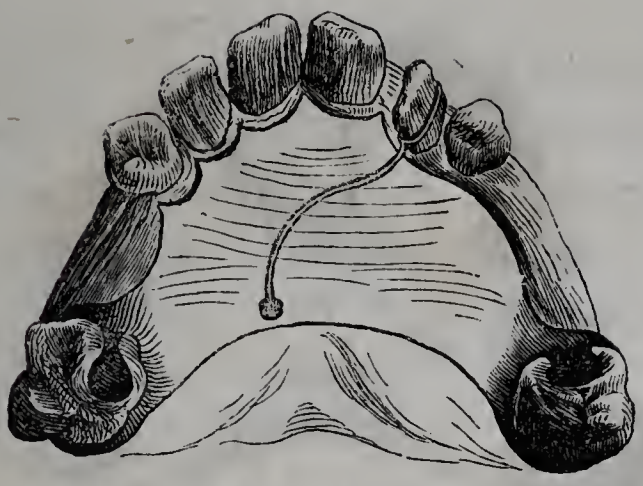

Fig. 17. (Autor.)

Der Zahn selbst wurde mit einem genau passenden Silberring umgeben, und daran ein starker Silberdraht gelöthet, dessen Ende am hintern Theil der Platte (durch Löthen oder Nieten) befestiget wurde. Der Bogen des Drahtes wurde alle 2—4 Tage mehr und mehr gespannt, wodurch der Zahn in nicht ganz 4 Wochen seine normale Stellung eingenommen hatte.

Ein ähnlicher nur complicirter Fall ist in folgendem Oberkiefer eines 12jährigen Knaben dargestellt. In Fig. 18, A sind beide Schneidezähne verdreht; der linke weniger, der rechte aber rechtwinkelig zu seiner natürlichen Stellung. Damit war auch ein Naturspiel verbunden, nemlich ein dritter konisch geformter Schneidezahn mitten im Bogen zwischen beiden Schneidezähnen. Dieser wurde natürlich vor Allem entfernt, und sodann eine Goldplatte genau angepasst und angeklammert. Gegenüber dem mit der hintern Kante einwärts stehenden linken innern Schneidezahn wurde an die Platte eine Kanülle (b) gelöthet, in welche ein entsprechender

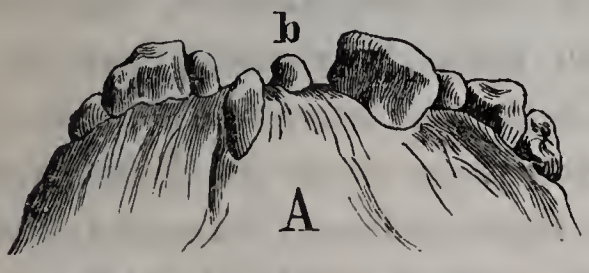

Fig. 18, A. (Dr. W. Dalrymple.)

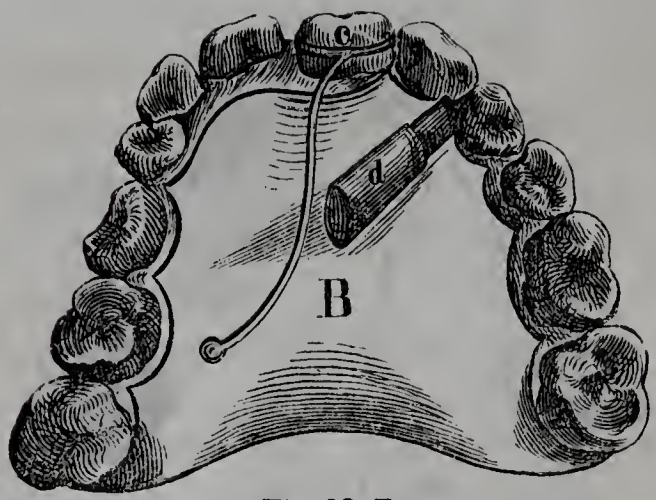

Fig, 18, B.

Hikory-Stift (B) — sehr hartes zähes Holz von einer amerikanischen Ulmenart — gesteckt und von Zeit zu Zeit mit einem längern vertauscht wurde. Um die kreuzweise oder rechtwinkelige Stellung des andern Schneidezahnes zu überwältigen, wurde ein Goldring genau um den Zahn gepasst (c), und die federnde Verlängerung mit seinem Ende am hintern Theil der Platte festgelöthet. Durch diesen doppelten Apparat, der mittelst Druck und Drehung wirkte, war in vier Monaten das gewünschte Resultat erzielt.

Als Anhang füge ich noch zum Beweis, was der Zahnarzt durch Kunde in Regulirung der Zähne und des Kiefers zu leisten im Stande ist, folgenden complicirten Fall bei, womit unsere noch im Entstehen begriffene Zahnheilkunde füglich einen Triumph feiern könnte. Der Fall wurde s. Z. im „Zahnarzt“ publicirt, doch möchte vielleicht mancher Leser dieses Schriftchens es nicht ungern sehen, denselben hier noch einmal kurz angedeutet, und durch eine Zeichnung veranschaulicht wiederzufinden. Der Gegenstand betrifft: *Eine Deformität, verursacht durch Contraction des Arcus superioris maxillae und durch Unregelmässig-*

keit der Zähne, welche von Dr. W. Dalrymphe, Zahnarzt in New-York, mit Erfolg behandelt wurde.

Patientin war ein Mädchen von 13 Jahren, deren doppelte, angeborene Haasenscharte früh in der Kindheit operirt wurde. Durch die Operation war die grosse Deformität aber nur theilweise gehoben, indem ein grosser Theil des Processus alveolaris nebst seinem Zahnfleische geschwunden war, und als Dr. D. Patientin sah, war zwischen den beiden Eckzähnen bloss elementare Zahnportionen, die er nach der Hand extrahirte. Die Artikulation beider Kiefer war so, dass die Zähne des obern Bogens ringsum nach Innen zum untern Bogen schlossen (A). Der Arcus palatinus war so contrahirt, dass dadurch eine Spalte gebildet wurde, durch die man nur mit Mühe einen Brieffalzer einbringen konnte. Der Unterkiefer ragte bis zu einer enormen Extension vor, und es war augenscheinlich, dass der Druck der Unterzähne auf die Labial- und Bukal-Fläche der obern Zähne diese Deformität zu Wege gebracht haben musste. Wenn man hiezu die aus Mangel an unterstützende Unterlage eingesunkene Oberlippe mit in Rechnung bringt, wodurch auch der Knorpeltheil der Nase herabgezogen wurde, so hat man das Porträt C.

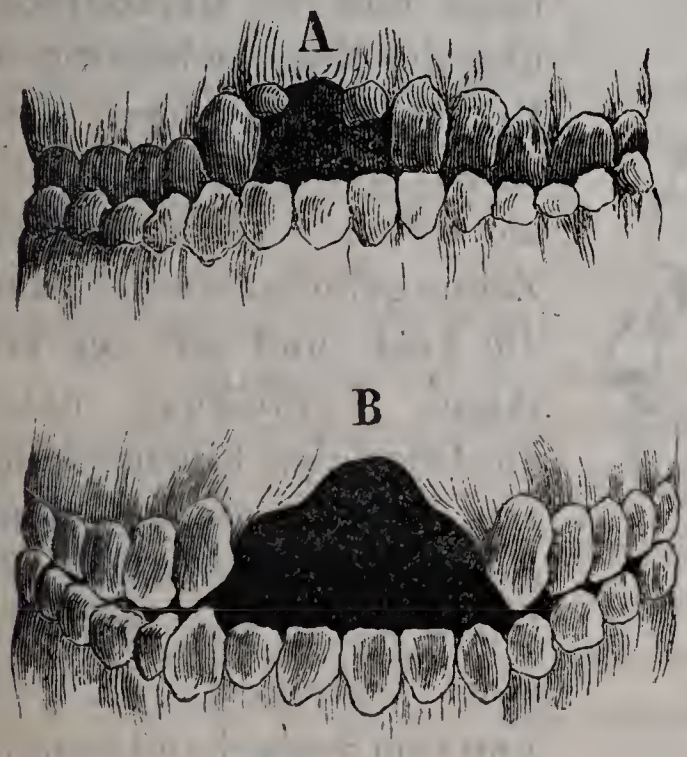

Fig. 19, A und B.

Dr. D. fing damit an, auf die untern Zähne eine Platte zu fertigen, worauf schiefe Blöckchen festgelöthet wurden, um die obern Zähne beim Schliessen des Kiefers nach der inklinirten Methode (siehe oben) nach Aussen zu drücken. Diess Verfahren erwies sich jedoch nach einigen Wochen als nicht kräftig genug, und D. brachte damit den Westcott-'schen Druck-Apparat (s. o. Fig. 13) in Verbindung, durch welche zusammengesetzte Vorrichtung binnen 4—5 Wochen der Oberkiefer hinreichend auseinander gedrückt war, so dass nun Eckzähne auf Eckzähne artikulirten, und die Vorragung des Kinnes dadurch sehr vermindert war (B). Noch blieb aber der contrahirte Zustand der Oberlippe und die Herabdrückung der Nase zu beseitigen. Dr. D. hoffte durch eine frisch geschlagene Platte, an welche die fehlenden Zähne gelöthet wurden, und die hoch und mit der nöthigen Verdickung unter die Oberlippe hinaufreichte zum Zwecke zu kommen; aber der Druck unter der Lippe wurde von Patientin nicht vertragen. D. griff nun zum Scalpel und trennte

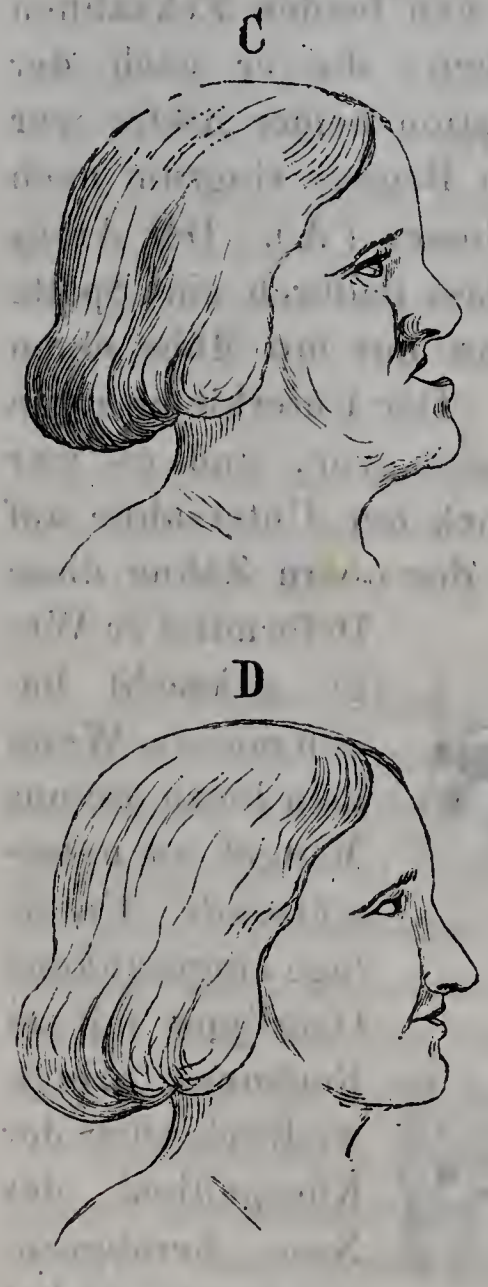

Fig. 19, C und D.

ziemlich eindringlich das Septum nasi von seiner festen Verwachsung mit dem Knochen. Dieses Verfahren hob die Spannung der Nasenspitze; auch das hohe Hinaufreichen der Platte wurde nun bald vertragen, und nachdem sich der, durch Spannung der Lippe entstandene Entzündungs-Prozess nach einigen Tagen gelegt hatte, war das Resultat (D) erzielt. Augenzeugen haben mich versichert, dass alle Theile vollständig geheilt sind, mit Hinterlassung einer fast unsichtbaren Narbe. —

Schluss.

An obigen Beispielen habe ich alle mir bekannten einfachen Methoden veranschaulicht, durch welche die so verschiedenartig abnormen Zahnstellungen regulirt werden können. (Die oft so complicirten, und desshalb unpraktischen Vorrichtungen aufzuzählen, die dem Patienten stets mehr lästig, wie nützlich sind, hielt ich der Mühe nicht werth.) Nichtsdestoweniger wird meinen verehrten Herrn Collegen da und dort in der Praxis mancher Fall vorkommen, wo an oben angegebenen Verfahren und Vorrichtungen wesentliche Veränderungen vorzunehmen sind. Solche Fälle müssen aber immer der individuellen Genialität des Operateurs anheim gestellt werden. Doch gibt es allgemeine Regeln, die einem zur Richtschnur dienen können, und ich erlaube mir desshalb mit einigen wesentlichen Winken zu schliessen, die manchem jungen Praktiker von Nutzen sein dürften.

1) Unternehme keinen Fall zu reguliren, wo die Eltern kein Interesse für die Wichtigkeit der Operation zeigen, oder der Patient selbst keine grosse Ausdauer für den Verlauf des Operations-Verfahrens zu haben scheint; es sei denn, dass der Fall so interessant ist, dass man ihn aus wissenschaftlicher Strebsamkeit, ohne Vergütung übernehmen will.

2) Nach genommenem Abdrucke des Kiefers, oder noch besser der Artikulation beider Kiefer, stu-

dire daran vorerst genau die gegebenen Verhältnisse, wonach sich die Zweckmässigkeit des anzuwendenden Apparates bald von selbst finden wird.

3) Bei hartem Knochengewebe, wo die Zähne stets in den Alveolen fest und unbeweglich stehen, gebrauche statt der elastischen, besser kräftig angezogene Ligaturen aus Seidenfäden u. drgl.

4) Bei kränklicher Constitution des Patienten consultire lieber erst mit einem Arzte und suche zuvor die Ursache der schlechten Blutbereitung zu beseitigen, ehe du zu operiren beginnst.

5) Je jünger der Patient, desto leichter geben die Zähne nach; dennoch unternehme vor dem 12. Jahre nur solche Fälle zu reguliren, die sich voraussichtlich durch ganz einfache Vorrichtungen reguliren lassen.

6) Verliere nie die Geduld und Ausdauer. Wenn die Eine der angegebenen Methoden zu keinem erwünschten Resultate führt, so versuche die andere Methode. Wenn der Zug-Apparat von zu schwacher Wirkung ist und den Patienten zu sehr belästigt, so vertausche ihn mit einem Druck-Apparate, oder, wenn thunlich mit der schiefen Ebene u. s. w. Kein Zahnarzt, der Regulirung der Zähne praktizirt hat, wird mit gutem Gewissen behaupten können, dass er mit dem Druckapparate in allen Fällen zu Recht gekommen, oder dass ihm die elastischen Ligaturen stets die nicht elastischen entbehrlich machen konnten, oder umgekehrt. Ueberhaupt, beherzige den Rath: *Niemals einen Fall aufzugeben, so lange die eklektische Methode noch ein Mittel übrig gelassen hat, uns auf den rechten Pfad zu leiten.*

7) Nach erzielter Regulirung lasse den letzten Apparat wenigstens ein Jahr, bei ererbten Unregelmässigkeiten wenigstens $1^1/_2$ Jahr fortwirken.

In demselben Verlage erschien:

Genorrhoea secundaria.

Seine Pathologie und Behandlung

von

Dr. Henry Dick,

Mitglied der kgl. Gesellschaft der Wundärzte, Chirurg am Privathospital für Syphilis und Krankheiten der Harn- und Geschlechtsorgane in London.

In's Deutsche übersetzt von **Dr. Eisenmann.**

8. br. Preis 54 kr. oder 15 sgr.

Die Natur und Behandlung der Gicht

und der rheumatischen Gicht.

Von

Alfred Barring Garrod,

Dr. med., Mitglied der k. Gesellschaft der Aerzte, Arzt am Universitätsspital, Professor der Materia medica, der Therapie und der klinischen Medicin an der Universität zu London.

Vom „Verein für gemeinschaftliche Arbeiten zur Förderung der wissenschaftlichen Heilkunde" besorgte und vom Verfasser autorisirte Ausgabe.

In's Deutsche übersetzt von Dr. Eisenmann.

Mit Original-Farbendruckbildern und Holzschnitten.

8. Eleg. broch. Preis 4 fl. 48 kr. oder 2 Thlr. 20 sgr.

Demnächst erscheint:

Die Krankheiten des Gehörorgans.

Ihre Natur, Diagnose und Behandlung

von

Joseph Toynbee,

Ohrenarzt und Docent der Ohrenheilkunde am St. James-Marys-Hospital etc. in London.

Uebersetzt und mit Zusätzen versehen von **Dr. S. Moos,** Privatdocent der Universität Heidelberg.

8. Mit vielen in den Text gedruckten Holzschnitten.